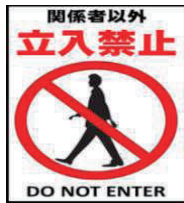

# 豚コレラ・アフリカ豚コレラの侵入防止対策を徹底しましょう！

農林水産省 消費・安全局 動物衛生課 家畜防疫対策室

本年9月、日本において26年振りに豚コレラが発生しました。近隣国では、豚コレラおよびアフリカ豚コレラの発生が継続しており、侵入リスクが高い状況が続いています。

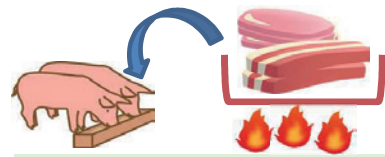
## 衛生管理を徹底しましょう！



関係者以外の農場への立入を禁止



農場に出入りする際には、消毒を実施



飼料に生肉を含むまたは含む可能性がある場合は、十分に加熱処理

## 異状を発見したら直ちに通報しましょう！

### 豚コレラ

2018年9月  
日本で発生

**特徴的な症状が無く、気がつきにくい疾病です！**

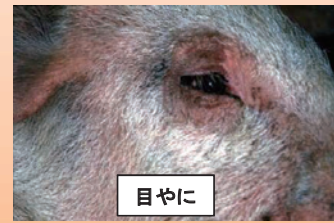発熱、食欲不振、元気消失等、うずくまり、便秘に続く下痢、呼吸障害等



うずくまり



豚房の隅に集まるパイルアップ



目やに

写真出典：国立研究開発法人農業食品産業技術総合研究機構動物衛生研究部門

重症例は後躯麻痺・運動失調・四肢の激しい痙縮などの神経症状、皮下出血による紫斑(耳翼、尾、腹部、内股部)を呈し死亡。

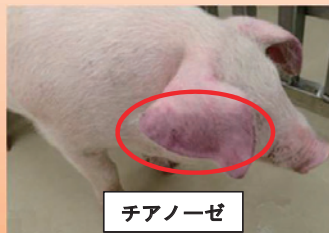
### アフリカ豚コレラ

2018年8月以降  
中国で発生継続

**病状は多岐に渡り、甚急性では突然死亡、急性では発熱が見られます。**



死亡



チアノーゼ

病状は多岐に渡り、甚急性、急性、亜急性、慢性の症状を示す。甚急性では突然死亡、急性では発熱(40~42℃)、皮下出血、脾臓の腫大、粘血便、チアノーゼ等を呈し、死亡率は100%に近い。

写真出典：国立研究開発法人農業食品産業技術総合研究機構動物衛生研究部門

詳細情報はこちら(農林水産省HP)

豚コレラについて



アフリカ豚コレラについて

