

豚コレラ・アフリカ豚コレラを疑ったら、 最寄りの家畜保健衛生所に連絡しましょう！

農林水産省 消費・安全局 動物衛生課 家畜防疫対策室

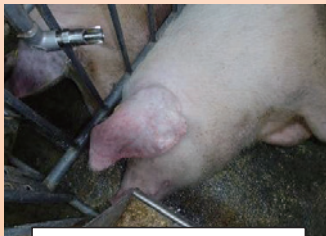昨年9月、日本において26年振りに豚コレラが発生しました。近隣国では、豚コレラ及びアフリカ豚コレラの発生が継続しており 侵入リスクが高い状況が続いています。

豚コレラ

2018年9月以降
日本で発生中

特徴的な症状は無く、気がつきにくい疾病です！

発熱、食欲不振、元気消失、うずくまり、便秘に続く下痢、呼吸障害等
異状を発見したら直ちに通報しましょう！



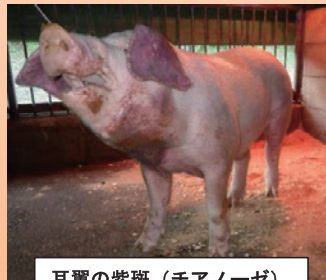耳翼の紫斑（チアノーゼ）



身を寄せ合い積み上がる様子
（パイルアップ）



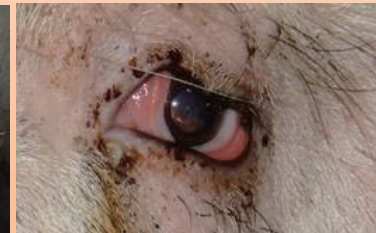
犬座姿勢



耳翼の紫斑（チアノーゼ）



身を寄せ合い積み上がる様子
（パイルアップ）



結膜炎

写真出典：岐阜県

重症例は後躯麻痺・運動失調・四肢の激しい痙縮などの神経症状、皮下出血による紫斑（耳翼、尾、腹部、内股部）を呈し死亡。

アフリカ豚コレラ

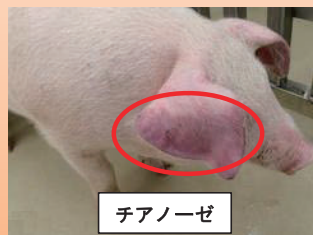
2018年8月以降
中国、モンゴル、ベトナム、
カンボジア、香港、北朝鮮、ラオスで発生

**病状は多岐に渡り、甚急性では突然死亡、
急性では発熱が見られます。**

異状を発見したら直ちに通報しましょう！



死亡



チアノーゼ

病状は多岐に渡り、甚急性、急性、亜急性、慢性の症状を示す。甚急性では突然死亡、急性では発熱（40～42℃）、皮下出血、脾臓の腫大、粘血便、チアノーゼ等を呈し、死亡率は100%に近い。

写真出典：国立研究開発法人農業食品産業技術総合研究機構動物衛生研究部門

詳細情報はこちら（農林水産省HP）豚コレラについて：



アフリカ豚コレラについて：

